

La denture du chien

Le jugement des dents chez le Schipperke

par Dr. R. Pollet

La denture d'un animal est l'ensemble de ses dents. Les dents se trouvent dans la cavité buccale (la bouche ou la gueule), qui est l'entrée du canal digestif.

On distingue la 'dentition', qui est l'ensemble de la formation, de l'accroissement et de l'éruption des dents, et la 'denture', qui est l'ensemble et la disposition des dents sur les mâchoires.

En langue courante denture est appelée dentition.

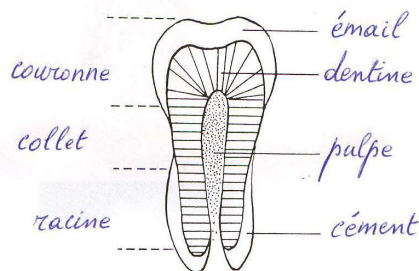
Chez toutes les races canines la denture a une très grande importance. Les défauts de denture sont transmissibles génétiquement.

Les dents sont implantées dans deux arcs osseux de la bouche, la mâchoire supérieure (le maxillaire) qui est fixe et la mâchoire inférieure (la mandibule) qui est mobile. Les dents d'une dentition normale sont régulièrement implantées, ne se chevauchent pas et les arcs dentaires des deux mâchoires coïncident (s'emboîtent bien).

Le nombre, la nature et la disposition des dents varient selon les espèces. Le chien possède une denture de carnivore. Les carnivores comprennent beaucoup de familles, entre autres les Canidés dont le chien fait partie.

Les Canidés ne se nourrissent pas exclusivement de chair. Par suite, leurs mâchoires sont plus étendues et ils possèdent plus de dents que les vrais carnivores comme les félidés, particulièrement des molaires broyeuses ou plates. Les félidés possèdent une tête arrondie et des mâchoires courtes. Ils ont donc moins de dents que les canidés, mais leurs canines sont énormes.

Structure des dents



Coupe longitudinale d'une dent

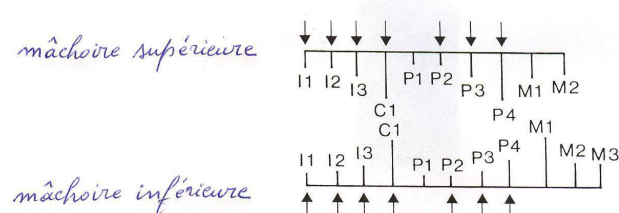
Une dent comprend :

- la couronne (corona dentis) qui est la partie visible de la dent qui fait saillie au-dessus de la gencive ;
- le collet (collum dentis), qui est enserré par la gencive et qui est la partie formant limite entre la racine et la couronne ;
- la racine (radix dentis), la partie implantée dans l'alvéole du maxillaire (cavité dentaire) ;
- la pulpe dentaire, tissu mou à l'intérieur de la dent, renfermant des vaisseaux et des nerfs.

La plus grande partie d'une dent est constituée par un tissu très dur, la dentine ou l'ivoire. Cette partie dure des dents est revêtue d'émail à la couronne et de cément à la racine. L'émail est une substance transparente extrêmement dure. Le cément, la couche mince qui assure la protection de la dentine au niveau des racines, est une substance osseuse.

La denture du chien présente deux dentitions successives (il est diphodont) : une dentition de lait (dentition déciduale, caduque ou lactéale) constituée de 28 dents et une dentition définitive ou permanente qui se compose de 42 dents, 20 à la mâchoire supérieure et 22 à la mâchoire inférieure. Dans la littérature canine française et espagnole on peut lire le plus souvent que la dentition de lait est composée de 32 dents, parce qu'on y ajoute les PM1 qui sont des dents de lait persistantes (voir plus loin).

Les différents types de dents



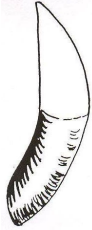Le chien est un animal hétérodonte, parce que la denture se compose de quatre sortes de dents bien différenciées :

← Schéma des demi-mâchoires



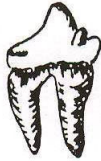- **incisive** (incisivus), abréviation I : au nombre de six à chaque mâchoire et situées en avant de la bouche. Les incisives coupent et rognent. Les incisives sont numérotées : I1 ou la pince (chacune des deux incisives centrales) ; I2 ou la mitoyenne (les incisives en position intermédiaire, entre la pince et le coin) ; I3 ou le coin (les deux incisives sur les côtés, placées près des canines). Les pinces sont les incisives les plus petites et les coins les plus grandes.

La couronne des incisives du jeune chien a une forme trilobée (présence de trois saillies sur le bord ; un lobe central ou principal et deux lobes latéraux) appelée 'fleur de lys' ou 'trèfle' (par analogie avec les feuilles composées de trois folioles du trèfle). Selon l'usure et le nivellement du relief sur le bord des incisives (les lobes), il est possible de déterminer l'âge approximatif du chien. La partie centrale de la fleur de lys est arasée la première. Le nivellement des pinces inférieures arrive vers 1 à 1 ans et demi, et 6 mois plus tard pour les mitoyennes inférieures. Le nivellement pour les pinces supérieures commence à partir de trois ans et pour les mitoyennes supérieures vers 4 à 5 ans. A 5,5 ans le coin inférieur est nivelé et à 6 ans le lobe principal des coins supérieurs est presque nivelé. Déterminer l'âge du chien à partir de 7 ans est devenu trop imprécis.

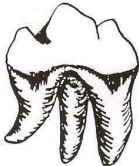

- **canine**, aussi nommée croc ou crochet (caninus), abréviation C : deux dents par mâchoire, entre l'incisive I3 et la prémolaire PM1 ; les canines attrapent et déchirent ; ce sont des dents très développées, coniques, recourbées en arrière et à sommet pointu. La canine inférieure doit s'insérer entre le coin et la canine de la mâchoire supérieure.

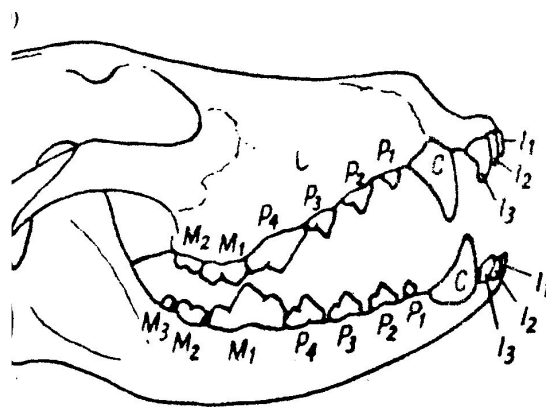
- **prémolaire** (praemolaris), abréviation PM ou P : quatre dents par demi-mâchoire (par moitié haute ou basse des mâchoires), qui sont situées entre la canine et les molaires ; les prémolaires coupent fortement ; elles sont numérotées de PM1 (placée près de la canine) à PM4 ; la première prémolaire (PM1) peut être considérée comme une dent de lait 'persistante' (voir plus loin 'dentition de lait') qui apparaît tardivement ; par analogie avec d'autres mammifères, les PM1 pourraient être appelées dents de loup ; en haut la PM4 est une carnassière (dens sectorius) et les PM1, PM2 et PM3 sont des précarnassières (PC) ; en bas, les quatre prémolaires sont des précarnassières ; par analogie avec d'autres mammifères, les PM1 pourraient être appelées 'dents de loups'.



- **molaire** (molaris), abréviation M ; les molaires sont numérotées de M1 (placée près de la PM4) à M3. Les molaires ont un rôle de meule, elles broient. Par demi-mâchoire il y a deux molaires supérieures et trois molaires inférieures. Les M1 et M2 supérieures et les M2 et M3 inférieures sont des tuberculeuses. Les M1 inférieures sont des carnassières. Les carnassières (PM4 en haut et M1 en bas) sont faites pour couper et broyer. Les M3 en bas sont les analogues des dents de sagesse chez l'homme.



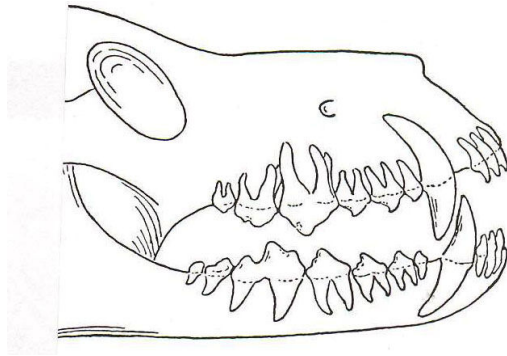
Les **carnassières** sont des dents à caractères mixtes, de forme intermédiaire : elles sont volumineuses, en même temps tranchantes et broyeuses et se trouvent toujours entre les prémolaires tranchantes et les molaires broyeuses ou plates.



Denture du chien (I = incisive, P = prémolaire, M = molaire)

Les racines dentaires

Les dents d'une denture de chien normale possèdent 1 (I1, I2, I3, C, P1 et M3), 2 (P2, P3 ; en bas P4, M1 et M2) ou 3 (en haut P4, M1 et M2) racines. Aucune dent de la mâchoire inférieure ne possède trois racines.



Les racines des dents

Formule dentaire

La denture des chiens s'exprime par la formule dentaire du jeune ou de l'adulte. Cette formule est une représentation en forme de fraction du nombre de dents, avec au-dessus de la barre de fraction les dents de la mâchoire supérieure et au-dessous celles de la mâchoire inférieure. Un chien adulte possède 42 dents : 20 sur la mâchoire supérieure (le maxillaire) et 22 sur la mâchoire inférieure (maxillaire inférieur ou mandibule). Pour les dents définitives ou permanentes du chien adulte la formule dentaire est donc la suivante (les demi-mâchoires sont des images réfléchies) :

$\frac{2M \ 4PM \ 1C \ 6I \ 1C \ 4PM \ 2M}{3M \ 4PM \ 1C \ 6I \ 1C \ 4PM \ 3M}$ ou bien (seulement les nombres des dents) $\frac{2.4.1.3. \ 3.1.4.2}{3.4.1. \ 3.3.1.4.3} = 42$

La formule dentaire du chien adulte par demi-mâchoire est la suivante (on part ici du milieu de l'arcade dentaire et on donne le nombre des incisives, des canines, des prémolaires et des molaires :

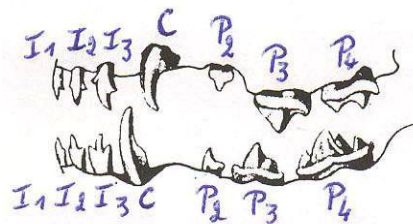
$\frac{3I \ 1C \ 4PM \ 2M}{3I \ 1C \ 4PM \ 3M}$ ou bien $\frac{I \ 3/3 \ C \ 1/1 \ PM \ 4/4 \ M \ 2/3}{3.1.4.2 / 3.1.4.3}$

La première denture du jeune chien, la dentition de lait (dentition lactéale, temporaire ou déciduale) compte 28 dents : par demi-mâchoire 3 incisives, 1 canine ou croc et 3 petites dents de lait qui plus tard deviendront les prémolaires 2, 3 et 4. Donc il y a $4 \times 7 = 28$ dents de lait.

La formule dentaire d'une dentition de lait est comme la dentition définitive, mais sans PM1 et sans molaires :

$\frac{3.1.3. \ 3.1.3}{3.1.3.3.1.3} = 28$

Dentition de lait →



La première prémolaire est une dent 'persistante' et donc considéré comme dent définitive. Pourtant, comme mentionné plus haut, dans la littérature française et espagnole, on peut lire très souvent qu'il y a 32 dents lactéales et la formule dentaire en est donc (on y ajoute les prémolaires 1) :

$\frac{4.1.3.3.1.4}{4.1.3.3.1.4} = 32$

L'argument que la PM1 est une dent de lait mais 'persistante' ne convainc pas. La PM1 n'est pas 'caduque' (n'est pas une dent qui 'tombe'), c'est donc une dent persistante et de ce fait une dent permanente ou définitive. D'ailleurs, les molaires ne remplacent pas non plus des dents de lait et elles sont tout aussi bien des dents persistantes (définitives), mais pas des dents de lait.

Éruption et remplacement des dents

Dans le tableau ci-dessous on peut voir à quel âge du chien, en jours (j), semaines (s) et mois(m), l'éruption des dents de lait et des dents définitives a lieu, ainsi que le remplacement des dents de lait par les dents définitives (la seconde dentition) :

<u>Dent</u>	<u>Éruption</u>	<u>Remplacement</u>
I1	30 j	4 m
I2	28 j	4 ½ m
I3	25 j	5 m
C	21 j	5 m
P1	4 m	-
P2	4 à 5 s	6 m
P3	3 à 4 s	6 m
P4	3 à 4 s	5 à 6 m
M1	4 m	-
M2 en haut	5 à 6 m	-
M2 en bas	4 ½ à 5 m	-
M3	6 à 7 m	-

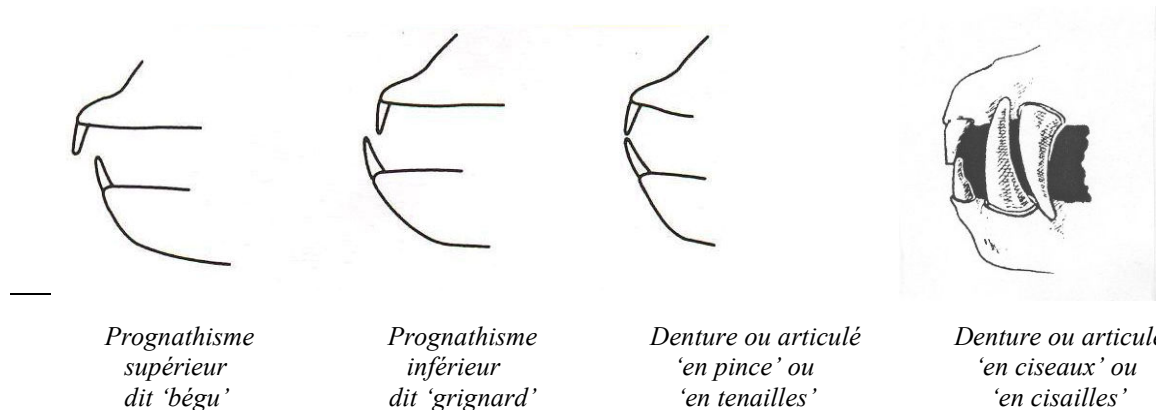
Le remplacement des dents permet donc de déterminer l'âge approximatif du chiot.

A noter pourtant qu'il y a des variations entre les grandes et les petites races, chez lesquelles l'apparition des dents est respectivement plus avancée et plus retardée.

La chute des dents de lait (surtout des incisives et des canines) peut être retardée et ces dents peuvent même persister alors que les dents définitives commencent à pousser, ce qui est surtout observé chez les races naines.

La persistance des dents déciduales peut gêner la sortie des dents définitives (le développement des dents et leur remplacement) et surtout influencer la direction des dents permanentes. Lorsque chez les chiens de petit format les dents de lait ne tombent pas seules, plus spécialement quand les canines de lait ne tombent pas lors de la pousse des canines permanentes, l'extraction de la canine de lait persistante doit impérativement être faite à l'âge de 7 mois, sinon des problèmes d'aplomb dentaire (verticalité des dents) et d'entartrage peuvent s'installer.

La fermeture des mâchoires (articulé ou occlusion dentaire)



Les arcades dentaires des deux mâchoires peuvent se fermer de différentes façons. Il s'agit de la position relative des dents de la mâchoire supérieure et inférieure, appelée occlusion dentaire, articulé, fermeture des mâchoires ou affrontement. Ce sont principalement les positions respectives des incisives supérieures et inférieures qui sont décrites dans les standards et prises en considération par les juges.

Toute déviation de l'occlusion représente un degré de malocclusion, mais pour certaines races comme le Boxer ou le Bouledogue (des races brachycéphales dont la tête est courte) une malocclusion (voir plus loin, 'prognathisme inférieur') peut être une caractéristique normale. Les formes de la mâchoire (les articulés ou les occlusions) les plus importantes sont les suivantes :

- denture (articulé, occlusion) en ciseaux ou en cisailles : la face postérieure des incisives supérieures recouvre partiellement, mais en contact étroit, la face antérieure des incisives inférieures, comme dans le cas des deux lames d'une paire de ciseaux. Beaucoup de chiens ont une denture de ce type. C'est l'articulé le plus fréquent, considéré comme le plus normal.
- Denture ou articulé en ciseaux inversés ou articulé inversé : les incisives inférieures recouvrent les incisives supérieures dans un contact étroit.
- Denture ou articulé en pince, - en tenailles, - bout à bout, - bord à bord, - juste : les incisives se touchent à leur bord libre seulement, comme dans une tenaille ou pince.

- Prognathisme ou prognathie (adjectif 'prognathe): position 'en avant' d'une des mâchoires. Certains auteurs n'appliquent le terme qu'à la mâchoire supérieure. Pourtant, on doit bien distinguer entre prognathisme supérieur et inférieur.
- Prognathisme supérieur (adjectif 'prognathe supérieur' ou 'bégu', en anglais 'overshot') : position en avant de la mâchoire supérieure, avec les incisives supérieures en avant des incisives inférieures. Le prognathisme supérieur est rejeté pour toutes les races canines.
- Prognathisme inférieur, grignardisme (adjectif 'prognathe inférieur' ou 'grignard', en anglais 'undershot') : position en avant de la mâchoire inférieure, avec les incisives supérieures en arrière des incisives inférieures. Anatomiquement c'est un raccourcissement de la mâchoire supérieure.
- Occlusion croisée, dents/incisives croisées, incisives en croix : lorsqu'une partie des incisives est prognathe supérieure et l'autre partie prognathe inférieure.
- Denture irrégulière, dents mal rangées, mauvaise implantation des dents : ce sont les incisives qui sont mal rangées ou alignées ; parfois une ou deux incisives sont positionnées en avant.
- Occlusion ouverte : espace ou béance verticale entre les incisives supérieures et inférieures, les mâchoires étant fermées.
- Bouche tordue, arcade incisive déviée : torsion ou déviation latérale de la mandibule par rapport à la mâchoire supérieure ; lorsque l'arcade mandibulaire ne s'emboîte pas dans l'arcade maxillaire et que les incisives inférieures sont déviées par rapport aux incisives supérieures ; ne peut pas être confondu avec une occlusion croisée, quoique souvent ces deux positions incorrectes se distinguent difficilement.
- Malocclusion : une position incorrecte ou anormale de certaines dents ou des mâchoires (anomalie dans les rapports d'occlusion) ; relation anormale entre les dents de la mâchoire supérieure et inférieure lors de la fermeture de la bouche, comme dans le cas d'une 'bouche tordue'.
- Malposition : position ou implantation incorrecte ou anormale d'une dent. Très souvent les termes malocclusion et malposition sont confondus.

L'examen de la denture

Selon le 'Standard modèle' de la FCI un juge de beauté doit se prononcer sur la forme des mâchoires, le nombre et la qualité des dents et la position des incisives (articulé en ciseaux ou en pince, prognathisme supérieur ou inférieur). Les exposants, les éleveurs et les juges doivent bien savoir ce que le standard de race préconise en ce qui concerne la denture et les défauts de denture. Un défaut de denture peut être un défaut léger, grave ou éliminatoire (disqualificatif). Certains types de denture, par exemple un prognathisme inférieur, peuvent être, dépendant de la race, ou bien éliminatoire ou bien une caractéristique absolument souhaitée.

Dans les standards de race, la description des mâchoires et des dents et surtout des défauts de denture, on doit bien faire une distinction entre 1. la qualité ou l'état de la denture, 2. les manques de dents et 3. les formes dentaires (types de denture).

L'état de la denture

Très souvent on peut lire dans un standard de race que la denture doit être saine, robuste et forte et que les dents doivent être bien développées, blanches, régulièrement et fortement implantées dans les mâchoires, etc.

On ne peut pas dire que les juges tiennent beaucoup compte de toutes ces exigences quand ils doivent qualifier les chiens. À vrai dire, l'état de santé ou le développement de la denture n'influence guère le jugement final des juges. Pourtant, il est bien clair qu'une denture idéale doit être composée de dents qui sont fortes, bien développées et blanches, de même que profondément et régulièrement implantées. Il est un fait que chez certaines races les dents sont relativement fortes et bien développées, mais que par contre chez d'autres races le plus souvent les dents sont trop petites ou insuffisamment développées, colorées et même atrophiées. Il y a même des standards qui stipulent que cela ne constitue pas un défaut, si ces dents sont bien visibles (pas manquantes) et correctement placées.

Dans la littérature canine on peut trouver beaucoup d'articles sur les défauts dentaires en rapport avec l'état général de la denture. Ces défauts devraient donc influencer les jugements lors des expositions ou des sélections. Il s'agit de toute une série d'affections dentaires, d'imperfections, de manquements ou de défauts, comme l'usure ou un changement de couleur des dents (peuvent être tolérés si c'est à cause de l'âge), une coloration jaune ou brune des dents (due à l'âge ou après une maladie grave), une plaque dentaire, une denture gâtée ou carieuse (les caries sont rares et sont dues à la plaque dentaire ; elles détruisent l'émail et l'ivoire de la dent), une décalcification et une détérioration de l'émail, un déchaussement des dents et des gingivites provoqués par le tartre (dépôt calcaire), des malformations des dents, des dents mal positionnées, etc.

Influence du manque de dents sur le jugement

Ce que les juges regardent le plus lors du contrôle de la denture c'est le manque de dents. Il est rare que des incisives ou des canines manquent. Les dents absentes sont presque toujours des prémolaires (surtout des P1 et/ou des P2). Il est beaucoup moins fréquent qu'il y ait des molaires qui manquent.

Deux défauts qui à vrai dire ne sont jamais pénalisés sont les espaces libres (béances, décalages, espacements ou écarts) entre les dents et les surdents (dents surnuméraires), p. ex. les prémolaires doubles, le plus souvent les PM1 doubles.

Dans beaucoup de standards il est stipulé que la denture doit être complète, souvent avec la précision '42 dents' ou bien 'selon la formule dentaire'. Etrange mais vrai, il est évidemment possible qu'un chien possède 42 dents, mais qu'une dent manque, p. ex. quand il y a une PM2 qui manque mais qu'il y a aussi un surdent (PM1 double).

Selon certaines statistiques une absence des deux côtés (bilatérale) d'une PM2 est plus fréquente qu'une absence unilatérale (absence d'une seule PM2).

Le plus souvent une absence d'une seule PM1 est tolérée sans pénalisation et l'absence d'une M3 n'est pour ainsi dire jamais considérée comme un défaut.

En général les standards sont assez vagues quant aux qualificatifs que les juges peuvent encore attribuer quand ils constatent des défauts. Il est seulement stipulé qu'un défaut doit être pénalisé en fonction de sa gravité et de ses conséquences sur la santé et le bien-être du chien. Préciser les qualificatifs encore attribuables est toujours un sujet de discussions sans fin. Ceci est en particulier le cas pour tous les défauts de denture. Apparemment, en ce qui concerne les manques de dents, l'absence d'une PM1 est le moins grave (voir plus haut), quoique, selon certains auteurs, l'absence d'une incisive, soit encore moins grave, ce qui est une opinion pour le moins 'très discutable'. De toute façon, les dents les plus importantes sont les canines (C), les carnassières (PM4 en haut et M1 en bas) et les molaires M1 et M2. Les règles d'équivalence suivants peuvent alors être une indication pour l'importance d'une dent :

1 PM1 = 1 U. D. (U. D. = unité dentaire)

2 PM1 = 1 PM2 = 1 I = 2 U. D.

3 PM1 = 1 PM3 = 3 U. D.

1C = 1 PM4 = 1 M1 = 1 M2 = 4 U. D.

Tout le monde sait que les juges de certains pays (p. ex. l'Allemagne) sont sévères pour les manques de dents et jugent strictement selon les prescriptions des standards de race, mais que par contre il y a d'autres juges (Anglo-Américains) qui ne regardent que l'occlusion (l'articulé) des dents, des juges donc qui ne contrôlent que les incisives et ne regardent même pas les prémolaires. Les défenseurs de cette extrême tolérance en ce qui concerne l'absence de dents prétendent qu'il est bien facile de 'compter des dents', ce qui, selon notre expérience, n'est pas tout à fait vrai, surtout chez les chiens de petit format. Très souvent, chez les petits chiens, les juges ne voient pas qu'une PM1 manque, par ce qu'il n'y a pas toujours un décalage bien visible. Il est même extrêmement difficile de remarquer le manque d'une incisive chez un chien de petite race s'il n'y a pas d'espace (décalage) entre les dents.

Quant aux anomalies du nombre total de dents, on parle de polydontie (ou hyperdontie) quand il y a un excès du nombre de dents (dents surnuméraires) et il y a oligodontie (ou hypodontie) quand le nombre de dents est inférieure à la normale (moins de 42 dents).

Comme il apparaît des standards de race, la gravité d'un manque de dents dépend grandement de la race concernée et de la morphologie (la forme) de la tête. Ainsi, chez les chiens nus, la denture est presque toujours incomplète et l'absence de dents est tolérée. Chez les chiens brachycéphales (dont la tête est courte) les dentures incomplètes sont également très fréquentes. On trouve les dentures les plus normales et complètes chez les races dont la région crânienne et le museau sont de longueur égale et qui ne sont pas des races naines.

Comment sont jugés les types de denture ?

Par 'type de denture' ou 'forme dentaire' on entend l'occlusion, l'articulé ou l'état de fermeture des mâchoires, plus précisément la position relative des deux arcades dentaires. Les articulés que l'on rencontre le plus ont déjà été mentionnés et définis plus haut.

Tout le monde admet qu'un articulé 'en ciseaux' est une façon normale et parfaite pour une denture de se fermer. On donne le plus souvent comme avantage que les incisives d'une telle denture s'usent moins vite.

Les cynologues ont un avis plus divisé en ce qui concerne la denture 'en pince'. Un avantage souvent cité est celui de pouvoir couper plus facilement le cordon ombilical et comme désavantage l'usure plus rapide des dents, à cause de leur contact par leur bord libre. Chez beaucoup de races on accepte aussi bien les dentures en ciseaux que les dentures en pince. Ce que nous avons constaté, c'est que, si on admet ou tolère une denture en pince chez une certaine race, on rencontre plus tard plus souvent de légers prognathismes inférieurs. Plus d'une fois nous avons en effet constaté qu'une denture en pince parfaite chez un chien relativement jeune peut évoluer vers un

prognathisme inférieur (avec ou sans contact) à un âge plus avancé. On peut dire que parfois une denture en pince est le début d'un léger prognathisme inférieur.

Un prognathisme supérieur doit toujours être considéré comme un défaut grave, même éliminatoire. C'est une malocclusion anatomiquement à considérer comme une dégénérescence. Par contre, un prognathisme inférieur est toléré ou exigé pour certaines races, mais constitue tout aussi bien un défaut grave ou éliminatoire pour d'autres races.

Une occlusion croisée et une bouche tordue sont de toute façon des défauts graves ou éliminatoires.

Une occlusion ouverte est une forme dentaire qui en général n'est pas pénalisée sévèrement. Apparemment, dans ce cas, le manque de contact (vertical) entre les incisives supérieures et inférieures est dû à la position des canines en haut et en bas, par laquelle une occlusion normale est impossible.

Pour être complet mentionnons encore qu'un chien doit pouvoir fermer la bouche. Se rapportant à cela, deux défauts graves sont parfois explicitement stipulés dans certains standards. Tout d'abord 'blitzen' est employé, ce qui veut dire 'montrer ou laisser apparaître les dents quand la bouche est fermée'. L'autre défaut grave est ce qu'on appelle en anglais 'lolling tongue' (veut dire 'faire voir la langue'). On rencontre surtout ce défaut grave (ne pas pouvoir tenir la langue dans la bouche) chez des chiens prognathes ou plus précisément des chiens dont la museau est court (chiens brachycéphales ou brachygnathes).

La denture du Schipperke. Que dit le standard (14-12-2009) ? Comment l'interpréter ?

Dans le standard de race du Schipperke nous pouvons lire ce qui suit sur la denture et les dents:

Mâchoires / dents : dents saines et bien implantées. « Articulé en ciseaux » ; la denture « en tenailles » est tolérée. Denture complète correspondant à la formule dentaire. L'absence d'une ou de deux prémolaires 1 (1 PM1 ou 2 PM1) ou d'une prémolaire 2 (1 PM2) est tolérée et les molaires 3 (M3) ne sont pas prises en considération.

Défauts

Dents : incisives mal rangées ou mal implantées.

Défauts graves

Dents : manque d'une incisive (1 I), de trois prémolaires 1 (3 PM1) ou de deux prémolaires 2 (2 PM2).

Défauts entraînant la disqualification

Prognathisme supérieur ; prognathisme inférieur, même sans perte de contact (articulé inversé) ; occlusion croisée ; bouche tordue ; absence d'une canine (1 C), d'une carnassière supérieure ((1 PM4) ou inférieure (1 M1), d'une molaire (1 M1 ou 1 M2, sauf les M3), d'une prémolaire 4 (PM4 inférieure), d'une prémolaire 3 (1 PM3) plus une autre dent, ou au total de quatre dents ou plus (sauf les quatre prémolaires 1).

Interprétation du Standard

Quant aux qualificatifs à attribuer, il ne se pose évidemment pas de problème pour les défauts tolérés et les défauts éliminatoires (entraînant la disqualification).

Que l'absence de deux PM1 ou d'une PM2 est tolérée n'a rien de surprenant quand on étudie les standards d'autres races de la FCI. Ce sont des manques de dents sans beaucoup d'importance et la commission belge des standards a jugé inopportun de rédiger un standard de race trop sévère en ce qui concerne la denture d'une race quand même de petit format et ne pouvant pas être vraiment considéré comme une race de chien de travail.

Contrairement à beaucoup d'autres chiens de berger, chez le Schipperke les dentures en pince sont tolérées.

Nous nous posons même la question de savoir si les cynologues belges ne sont pas fort tolérants pour la denture en pince ou même en sont des partisans, car les deux façons de se fermer sont aussi acceptées chez le Berger Belge et le Bouvier des Flandres.

A vrai dire on doit bien s'en rendre compte que 'tolérer' veut dire accepter ou admettre quelque chose qu'on n'approuve pas tout à fait. Il va de soi que l'idéal c'est une denture complète et même une denture en cisailles.

Une denture en pince peut être critiquée (voir plus haut). Chez beaucoup de races c'est une position des dents légèrement pénalisable. On doit aussi savoir que chez beaucoup de chiens qui ont eu une denture en cisailles, les incisives sont usées et s'affrontent en pince à un âge plus avancé (voir plus haut).

Notons que le standard du Schipperke stipule que la denture doit 'correspondre à la formule dentaire'. Qu'est-ce que cela signifie ? Tout d'abord évidemment que la denture compte 42 dents, mais aussi que l'implantation et la disposition ou répartition des dents doivent être conformes à une denture canine normale.

Quant aux défauts de denture éliminatoires (disqualificatifs), il ne peut pas y avoir de malentendu que l'absence d'une canine, d'une carnassière, d'une prémolaire 4 ou d'une molaire 1 ou 2, implique que même le qualificatif le plus bas (suffisant ou satisfaisant) ne peut pas être attribué. 'Éliminatoire' signifie donc que le défaut est suffisamment grave, non seulement pour ne pas attribuer un qualificatif, mais en principe aussi pour écarter le chien de l'élevage. En ce qui concerne les manques de dents, ce n'est pas seulement le manque d'une dent

importante qui peut donner lieu à une disqualification, mais aussi le manque de plusieurs dents moins importantes. La-dessus le standard est claire aussi, en stipulant notamment que des défauts éliminatoires sont l'absence d'une PM3 plus une autre dent, ou l'absence de quatre dents ou plus (sauf les prémolaires 1 et évidemment les M3 ne sont pas 'prises en considération'/'ne comptent pas').

Que le prognathisme (inférieur ou supérieur) soit un motif de disqualification est à considérer par tout le monde comme normal, mais tous les degrés de prognathisme ne peuvent être décrits au standard. Toutefois, un 'articulé inversé' est explicitement mentionné comme défaut éliminatoire. Un juge peut également être sévère et il peut même disqualifier lorsqu'il constate que trois incisives inférieures sont prognathes

Prévoir et décrire tous les défauts possibles dans un standard n'est pas faisable. Un juge doit toujours avoir recours à son bon sens ou à un raisonnement logique pour pénaliser ou faire rétrograder d'un ou de plusieurs qualificatifs. Un juge devra aussi faire appel à son bon sens quand il doit par exemple attribuer un qualificatif à un chien qui montre un 'défaut de denture grave', ou bien quand il doit qualifier un chien qui montre un défaut non prévu dans le standard, comme l'absence d'une PM3, de trois prémolaires 2, etc.

Les imperfections suivantes de la denture ne sont pas stipulées dans le standard, mais les juges peuvent quand même et devraient en tenir compte : mauvaise implantation des dents ; usure ou décoloration (denture jaunâtre ou brunâtre), qui n'ont ni l'une ni l'autre de l'importance si cela vient de l'âge ; substance dentaire atteinte ou denture frappée de carie (l'émail qui a disparu ou qui est gravement atteint).

Conclusion

Nous sommes persuadés que le Standard du Schipperke est en ce qui concerne clarté et possibilité d'interprétation meilleur que la plupart des autres standards de race. La description de la denture souhaitée et des défauts de denture est certainement suffisamment complète et plus détaillée que dans beaucoup d'autres standards. Pourtant, comme mentionné plus haut, cela n'empêche pas que prévoir toutes les questions que l'on pourrait se poser est chose impossible. Les juges doivent à vrai dire être assez sévère pour les imperfections de la denture quand ils veulent rigoureusement appliquer et respecter ce que le standard stipule. Nous savons que cette sévérité est parfois considéré comme surprenante ou même injustifiable, étant donné que le Schipperke n'est qu'un petit chien et que donc sa denture lors des jugements devrait être moins importante que chez des chiens de plus grande taille ou des chiens d'utilité. Nous avons pourtant pu constater qu'en Belgique la sévérité des jugements en ce qui concerne les dentures a eu un effet très positif dans ce sens que la fréquence de défauts de denture chez le Schipperke a fortement diminué au cours des années. Actuellement, les défauts de denture sont plutôt rares chez les Schipperkes (la plupart des dentures sont complètes). Les juges peuvent donc maintenant, beaucoup plus souvent que dans le passé, sans être empêchés ou retenus par des défauts comme des manques de dents, récompenser des chiens dont l'aspect général est excellent, par des qualificatifs démontrant clairement la qualité (en ce qui concerne la morphologie, le mouvement, le caractère, le comportement, etc.) de l'élevage actuel de cette race.